Consideraciones generales y etiopatogenia del dolor visceral

Dolor visceral y otras entidades clínicas en el ámbito del dolor crónico

tech

CONTENIDO

1. Objetivos

2. Introducción

3. Anatomía y fisiología básica

Sistema nervioso autónomo abdominal.
Sistema Aferente Visceral General (SAVG): inervación sensitiva visceral.
El sistema nervioso entérico.

4. Aspectos clínicos del dolor visceral

5. Abordaje terapéutico

Principales técnicas intervencionistas.

6. Bibliografía

Objetivos

El objetivo al abordar este arduo tema del dolor visceral es dar a conocer al alumno, de la manera más simplificada posible, los puntos claves sobre la anatomía abdominal visceral y la etiopatogenia de esta patología. De este modo, si logra integrar esta información, conseguirá entender con mayor facilidad las distintas patologías y, sobre todo, el abordaje terapéutico sobre ellas.

Introducción

El dolor visceral, desde el punto de vista clínico, es un dolor sordo, difuso, mal localizado, cuyo punto de partida son las vísceras huecas o parenquimatosas.

Generalmente, es referido a un área de la superficie corporal, y frecuentemente va acompañado por una intensa respuesta refleja motora y autonomía.

El dolor visceral tiene unas características clínicas que lo diferencian del somático, principalmente tres factores:

- Inervación sensitiva particular.
- Alto nivel de convergencia de aferentes sensitivos con las estructuras de procesamiento central.
- Tipo de estímulo necesario para activar dichos aferentes.

El origen del dolor visceral puede encontrarse en una patología orgánica asociada a una enfermedad grave o a un cuadro de dolor funcional sin etiología conocida y evolución crónica.

El tratamiento del dolor crónico visceral de origen funcional tiene importantes lagunas de eficacia. En la clínica, es abordado por múltiples especialistas con diversos enfoques terapéuticos. A pesar de esto en ocasiones se sigue tratando el dolor visceral sólo como un síntoma y no como una entidad nosológica.

Anatomía y fisiología básica

Sistema nervioso autónomo abdominal

El sistema nervioso autónomo abdominal proporciona la inervación simpática en el abdomen y la inervación parasimpática en el abdomen.

La inervación autónoma del abdomen está constituida por varios nervios esplácnicos diferentes y un nervio craneal (nervio vago) , que aportan fibras simpáticas y parasimpáticas presinápticas, respectivamente, al plexo aórtico abdominal y a sus ganglios simpáticos asociados .

Las extensiones periarteriales de estos plexos aportan fibras simpáticas postsinápticas y la continuación de las fibras parasimpáticas para los órganos de la cavidad abdominal, donde se localizan los ganglios parasimpáticos intrínsecos.

El sistema nervioso simpático de los órganos de la cavidad abdominal

Las fibras nerviosas simpáticas presinápticas que intervienen en la inervación de los órganos de la cavidad abdominal se originan en los cuerpos celulares de los dos tercios inferiores del núcleo intermediolateral de la médula espinal (niveles T5-T6 a L2-L3) y viajan a través de nervios espinales, ramos anteriores y ramos comunicantes blancos a los troncos simpáticos.

Estas fibras atraviesan los ganglios paravertebrales de los troncos sin establecer sinapsis, continuando como componentes de los nervios esplácnicos abdominopélvicos. Estos nervios las conducen hasta el plexo celíaco, o el plexo aórticoabdominal, donde se unen con fibras parasimpáticas presinápticas procedentes del nervio vago . Tras hacer sinapsis en los ganglios de estos últimos plexos según los órganos de la cavidad abdominal a inervar, las fibras simpáticas postsinápticas se unen a las fibras parasimpáticas presinápticas, y viajan a través de los plexos periarteriales situados alrededor de las ramas de la aorta abdominal hasta alcanzar los órganos de la cavidad abdominal . Es importante reseñar que una continuación del plexo aórticoabdominal inferior a la bifurcación de la aorta (los plexo hipogástrico superior y los plexo hipogástricos inferiores) conduce la inervación simpática para la mayoría de las vísceras pélvicas.

Procedencia de la inervación parasimpática de las vísceras abdominales

- **Nervio vago**: este nervio aporta fibras parasimpáticas para el tubo digestivo desde el esófago hasta el extremo izquierdo del colon transverso.
- **Nervios esplácnicos pélvicos:** estos nervios inervan el tercio distal del colon transverso, el colon descendente y sigmoide, y el recto. Sus fibras salen de la médula espinal a través de las raíces anteriores de los nervios espinales sacros S2-S4 y se dirigen al plexo hipogástrico inferior. En el plexo unas fibras se dirigen superiormente, entran en el plexo prevertebral abdominal y se distribuyen por las arterias que irrigan en intestino distal.
- **Los plexos nerviosos autónomos abdominales (paraaórticos)** y sus extensiones, los plexos periarteriales.
- **Los ganglios parasimpáticos intrínsecos (entéricos):**
  - *Función:* la estimulación parasimpática promueve el peristaltismo y la secreción (aunque gran parte de esta última se suele regular hormonalmente).
  - *Recordar:* las fibras parasimpáticas hacen sinapsis sobre, o en el espesor de las paredes de las vísceras con neuronas parasimpáticas postsinápticas intrínsecas que finalizan en el músculo liso o las glándulas de las vísceras.

Sistema Aferente Visceral General (SAVG): inervación sensitiva visceral

La inervación sensitiva de los órganos de la cavidad abdominal y los órganos de la cavidad pélvica proviene del Sistema de Aferente Visceral General (SAVG) (House, 1982). Estas aferencias viscerales realizan la mayor parte de su entrada en la médula espinal en los niveles L2-T12 (lo que algunos autores denominan componente simpático) y en un componente sacro (que algunos autores consideran parasimpático).

Desde el punto de vista anatómico cabe reseñar:

- Las fibras viscerales aferentes siguen las fibras del sistema nervioso autónomo retrógradamente hacia los ganglios sensitivos.
- Las fibras aferentes que conducen las sensaciones dolorosas de los órganos de la cavidad abdominal proximales a la mitad del colon sigmoideo discurren con las fibras simpáticas hasta los ganglios sensitivos de los nervios espinales toracolumbares.

A medida que se avanza caudalmente por el tubo digestivo, las vísceras son inervadas por ganglios sensitivos de los nervios espinales y segmentos medulares progresivamente más bajos. El estómago (intestino anterior) recibe inervación de los niveles T6-T9, desde el intestino delgado hasta el colon transverso (intestino medio) de los niveles T8-T12 y el colon descendente (intestino posterior) de los niveles T12-L2.

Las demás fibras aferentes viscerales discurren con las del Sistema Nervioso Autónomo Parasimpático. Así, las fibras aferentes viscerales que transportan información refleja desde el intestino proximal a la mitad del colon sigmoideo pasan a los ganglios sensitivos vagales y las fibras que transportan información dolorosa y refleja del intestino distal a la mitad del colon sigmoideo pasan a los ganglios sensitivos espinales S2-S4.

El conocimiento de la anatomía y la embriología de las aferencias viscerales generales permite la comprensión de ciertos rasgos típicos del dolor visceral frente al somático *(figura 1).*

Así, es relevante saber lo siguiente:

Las fibras aferentes viscerales envían tanto información referente a la nocicepción como a procesos de regulación homeostáticos más generales.

> Las fibras aferentes viscerales son más escasas que las somáticas y su distribución medular es multisegmentaria y más difusa que sus homólogas somáticas. Su manifestación más obvia sería el carácter no segmentario, difuso y mal localizado del dolor visceral.
>
> Por otra parte, implica la imposibilidad de poder establecer una relación precisa entre una estructura del Sistema de Aferente Visceral General (SAVG) y una víscera concreta o parte de esta (en la inervación somática existe una buena correlación entre la estructura inervada por una raíz o un nervio sensitivo o motor periférico y que permite la realización de bloqueos motores o sensitivos de zonas concretas con resultados predecibles). Esta falta de correlación en el dolor visceral se traduce clínicamente en la baja posibilidad de predecir cuál será el resultado del bloqueo de una estructura nerviosa del SAVG. Un ejemplo sería, un dolor visceral de una estructura como el ano que no se alivie con un bloqueo del ganglio impar.
>
> Las aferencias viscerales presentan convergencia central con diferentes neuronas de segundo orden, tanto a nivel medular como supraespinal. Su manifestación más característica serían los fenómenos de incremento del área de dolor por superposición de regiones viscerales somáticas, la posibilidad de que una víscera enferma pueda originar patología en otros territorios, tanto somáticos como viscerales no enfermos, y finalmente el componente afectivo y emocional característico del dolor visceral.

El sistema nervioso entérico

El sistema nervioso entérico es la red de neuronas y de células de soporte que se encuentran dentro de las paredes del tubo digestivo, incluyendo las neuronas del páncreas y la vesícula biliar *(tabla 1).*

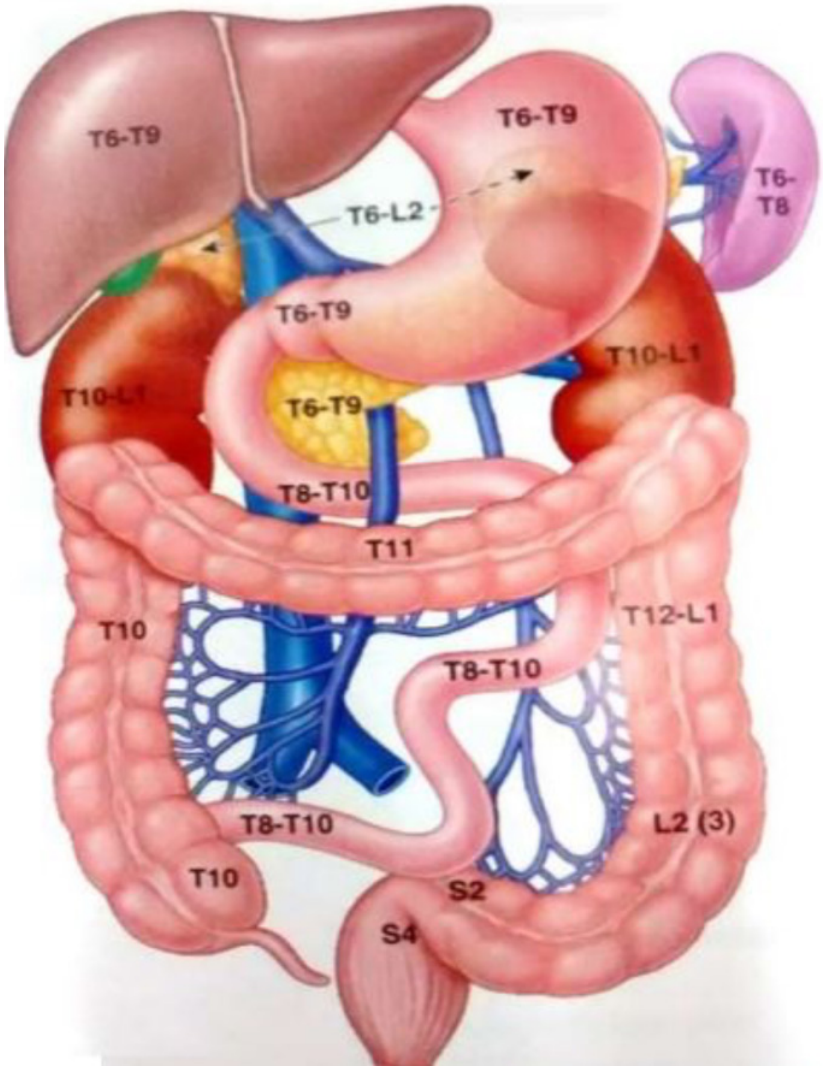

Figura 1. A. D.

Cavidad	Órganos	Nervios	Estructuras SNA asociadas
Torácica	Pulmón, esófago, grandes vasos	• Aferencias vagales • Nervios esplácnicos torácicos	• Vago • Simpático toracolumbar
Abdomen	Estómago, vesícula, hígado, duodeno, páncreas, intestino delgado, riñón y colon proximal	• Aferencias vagales • Nervios esplácnicos torácicos y lumbares	• Vago • Simpático toraco-lumbar
Pelvis	Colon, recto, órganos genitales, vejiga, uretra, próstata	• Nervios esplácnicos lumbares • Nervios pélvicos	• Simpático toraco-lumbar • Parasimpático sacro

Tabla 1. Resumen inervación visceral.

Aspectos clínicos del dolor visceral

A continuación, se enumeran los principales aspectos clínicos característicos del dolor visceral:

No todas las vísceras provocan dolor. En general los órganos sólidos, por ejemplo: hígado, riñones o parénquima pulmonar, no son sensibles al dolor.

Los **estímulos que provocan dolor visceral** se relacionan con circunstancias que suponen un peligro potencial para la víscera (cambios isquémicos, del pH, patógenos que activen el sistema inmune, etc.).

El dolor visceral es **difuso y poco localizado** en las fases iniciales. Esto se debe a la ausencia de vías sensoriales específicas para el dolor visceral y a la baja proporción de vías aferentes primarias viscerales.

Presenta patrones de **dolor referido** a estructuras somáticas superficiales, estos patrones ocurren en una fase posterior a la aparición del dolor inicial. La excesiva convergencia de las aferencias con neuronas de segundo orden, que reciben información de otras vísceras o de estructuras somáticas, hace que el diagnóstico sea difícil. En la *tabla 2,* se indica la relación sementaría más habitual entre un órgano y su proyección superficial.

La aparición de Fenómeno de Convergencia Viscero-Visceral, típicamente se produce cuando una víscera inflamada produce inflamación en otra víscera que proyecta sobre su mismo nivel medular. Se acompaña de reflejos autonómicos y motores.

Abordaje terapéutico

El tratamiento del dolor visceral sigue siendo un reto. La mayoría de estos pacientes deben ser tratados siguiendo las recomendaciones de las diferentes sociedades científicas: en un entorno multidisciplinar en el que las unidades de dolor desempeñan un papel importante.

El tratamiento debe estar encaminado en función de la etiología subyacente cuando esto sea posible. Sin embargo, en un elevado porcentaje de casos no se consigue la identificación de la causa o de los mecanismos fisiopatológicos responsables del dolor.

Las unidades de dolor pueden aportar apoyo farmacológico a las distintas especialistas, pero quizás la gran aportación de estas unidades sea la aplicación de técnicas intervencionistas que permiten aportar una mayor calidad de vida a los pacientes.

Principales técnicas intervencionistas

- Bloqueos/radiofrecuencia: estos pueden ser diagnósticos y/o terapéuticos. Las principales dianas son el ganglio impar, el plexo hipogastrio o el simpático toracolumbar.
- Neuroestimulación
- Terapia intratecal *(figura 2)*

Bibliografía

1. Cerveró F, Laird JM. Understanding the Signaling and Transmission of Visceral Nociceptive Events. J Neurobiol. 2004;6:45-54.
2. Shaiova L. Difficult Pain Síndromes: Bone Pain, Visceral Pain, and Neuropathic Pain. The Cancer Journal. 2006;12:40-330.
3. Cerveró F, Laird JM. Visceral Pain. Lancet. 1999;353:8-2145.
4. Word JD. Neuropathophysiology of functional gastrointestinal disorders. World J Gastroenterol. 2007;13:2-13.
5. Rapps N, van Oudenhove L, Enck P, Aziz Q. Brain imaging of visceral functions in healthy volunteers and IBS patients. J Psychosom Res. 2008;64:599-604.
6. Drewes AM. Paineurope 2008.
7. Staahl C, Dimcevski G, Andersen SD, Thorsgaard N, Christrup LL, Arendt-Nielsen L, et al. Differential effect of opioids in patients with chronic pancreatitis: An experimental pain study. Scandinavian Journal of Gastroenterology. 2007;42:90-383.
8. Hewitt DJ. The use of NMDA-receptor antagonists in the treatment of chronic pain. Clin J Pain. 2000;16(2 Suppl.):9-73.
9. Howard MJ. Mechanisms and perspectives on differentiation of autonomic neurons. Dev Biol. 2005;277(2): 271-86.
10. Ratcliffe EM. Molecular development of the extrinsic sensory innervation of the gastrointestinal tract. Auton Neurosci. 2011;161: 1-5.
11. Órganos de la cavidad abdominal. Disponible en: https://dolopedia.com/categoria/organos-de-la-cavidad-abdominal . Consultado el 16 de marzo de 2020.
12. Plexo hipogástrico inferior o plexo pélvico. Disponible en: https://dolopedia.com/categoria/plexo-hipogastrico-inferior-o-plexo-pelvico. Consultado el 16 de marzo de 2020.

Diafragma	C4
Corazón	T3-T4
Esófago	T4-T5
Estómago	T8
Hígado y Vesícula biliar	T8-T11
Intestino delgado	T10
Colon	T11
Riñones y testículos	T10-L1
Vejiga	T11-L1

Tabla 2. Segmentos de proyección somática. Patrones de referencia de las vísceras sobre los dermatomas.

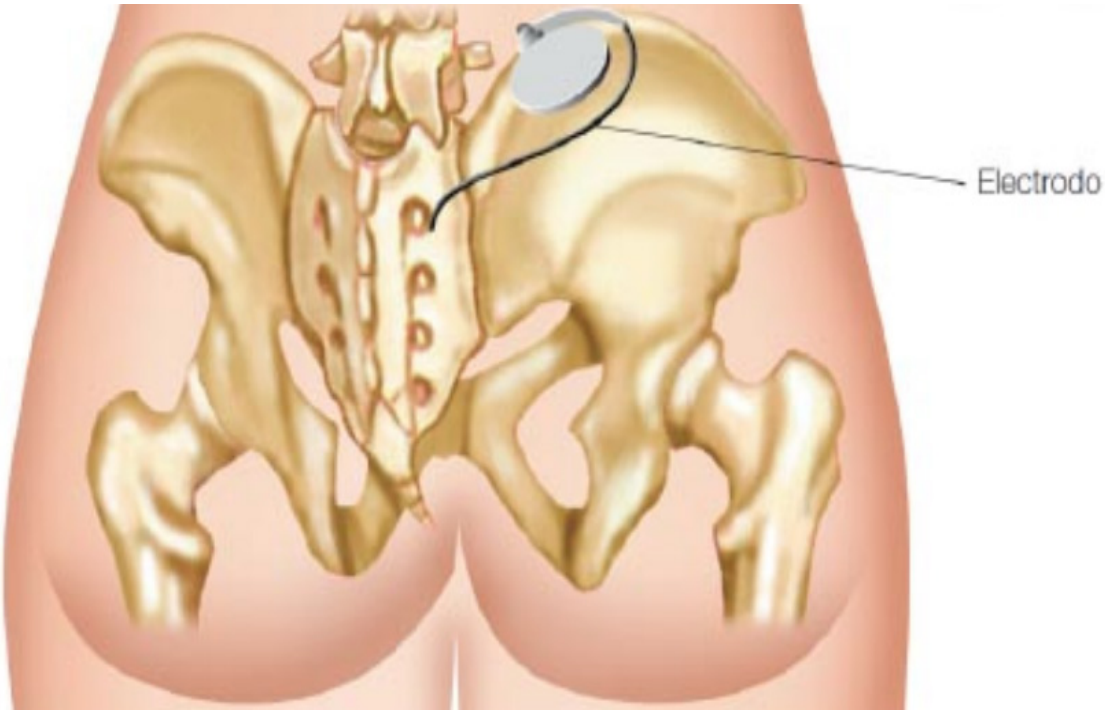

Figura 2.

13. Recto. Disponible en: https://dolopedia.com/articulo/recto#.Xm-uKvZFzGs . Consultado el 16 de marzo de 2020.

14. Médula espinal. Disponible en: https://dolopedia.com/categoria/medula-espinal-1. Consultado el 16 de marzo de 2020.

15. Plexo hipogástrico inferior o plexo pélvico. Disponible en: https://dolopedia.com/categoria/plexo-hipogastrico-inferior-o-plexo-pelvico . Consultado el 16 de marzo de 2020.

16. Ganglios del grupo prevertebral o plexo prevertebral abdominal. Disponible en: https://dolopedia.com/categoria/ganglios-del-grupo-prevertebral-o-plexo-prevertebral-abdominal . Consultado el 16 de marzo de 2020.

17. Sistema nervioso autónomo parasimpático. Disponible en: https://dolopedia.com/categoria/sistema-nervioso-autonomo-parasimpatico . Consultado el 16 de marzo de 2020.

18. Nervios esplácnicos abdominopélvicos. Disponible en: https://dolopedia.com/categoria/nervios-esplacnicos-abdominopelvicos . Consultado el 16 de marzo de 2020.

19. Plexo celíaco o plexo solar. Disponible en: https://dolopedia.com/categoria/plexo-celiaco-o-plexo-solar . Consultado el 16 de marzo de 2020.
20. Plexo aórticoabdominal o intermesentérico. Disponible en: https://dolopedia.com/categoria/plexo-aorticoabdominal-o-intermesenterico . Consultado el 16 de marzo de 2020.
21. Nervios espinales o nervios raquídeos. Disponible en: https://dolopedia.com/categoria/nervios-espinales-o-nervios-raquideos . Consultado el 16 de marzo de 2020.
22. Ganglios del grupo vertebral o tronco simpático. Disponible en: https://dolopedia.com/categoria/ganglios-del-grupo-vertebral-o-tronco-simpatico . Consultado el 16 de marzo de 2020.
23. Órganos de la cavidad abdominal. Disponible en: https://dolopedia.com/categoria/organos-de-la-cavidad-abdominal . Consultado el 16 de marzo de 2020.
24. Médula espinal. Disponible en: https://dolopedia.com/categoria/medula-espinal-1 . Consultado el 16 de marzo de 2020.
25. Nervios sacros o nervios raquídeos sacros. Disponible en: https://dolopedia.com/articulo/nervios-sacros-o-nervios-raquideos-sacros#.XnDEVKhKjIU . Consultado el 16 de marzo de 2020.